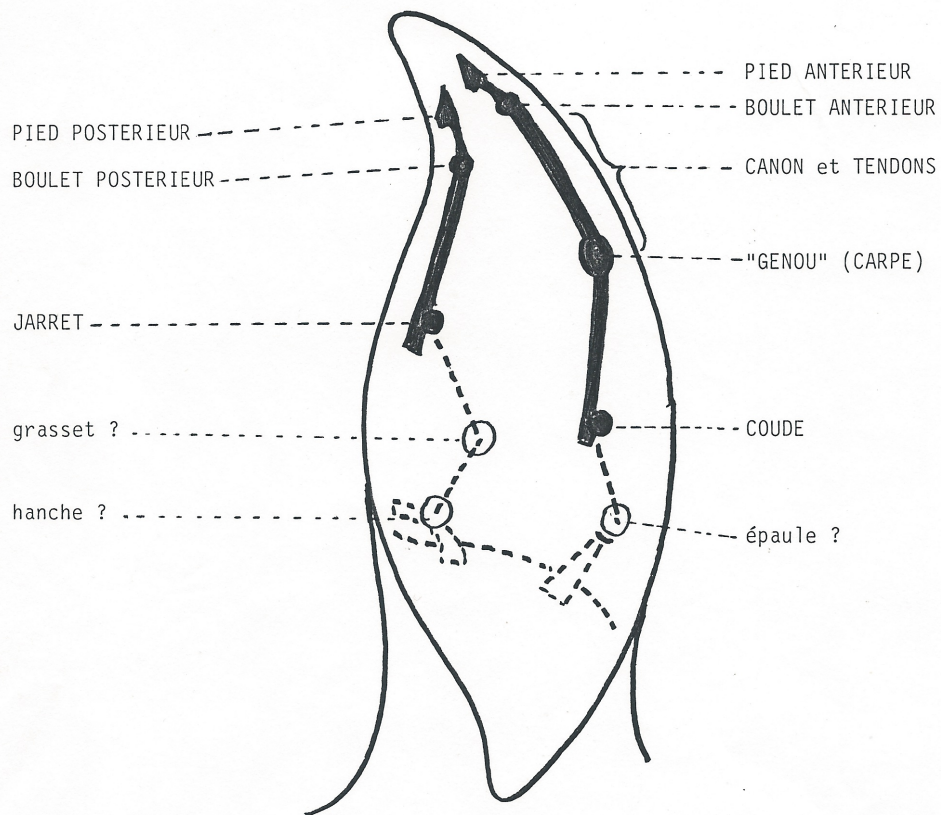

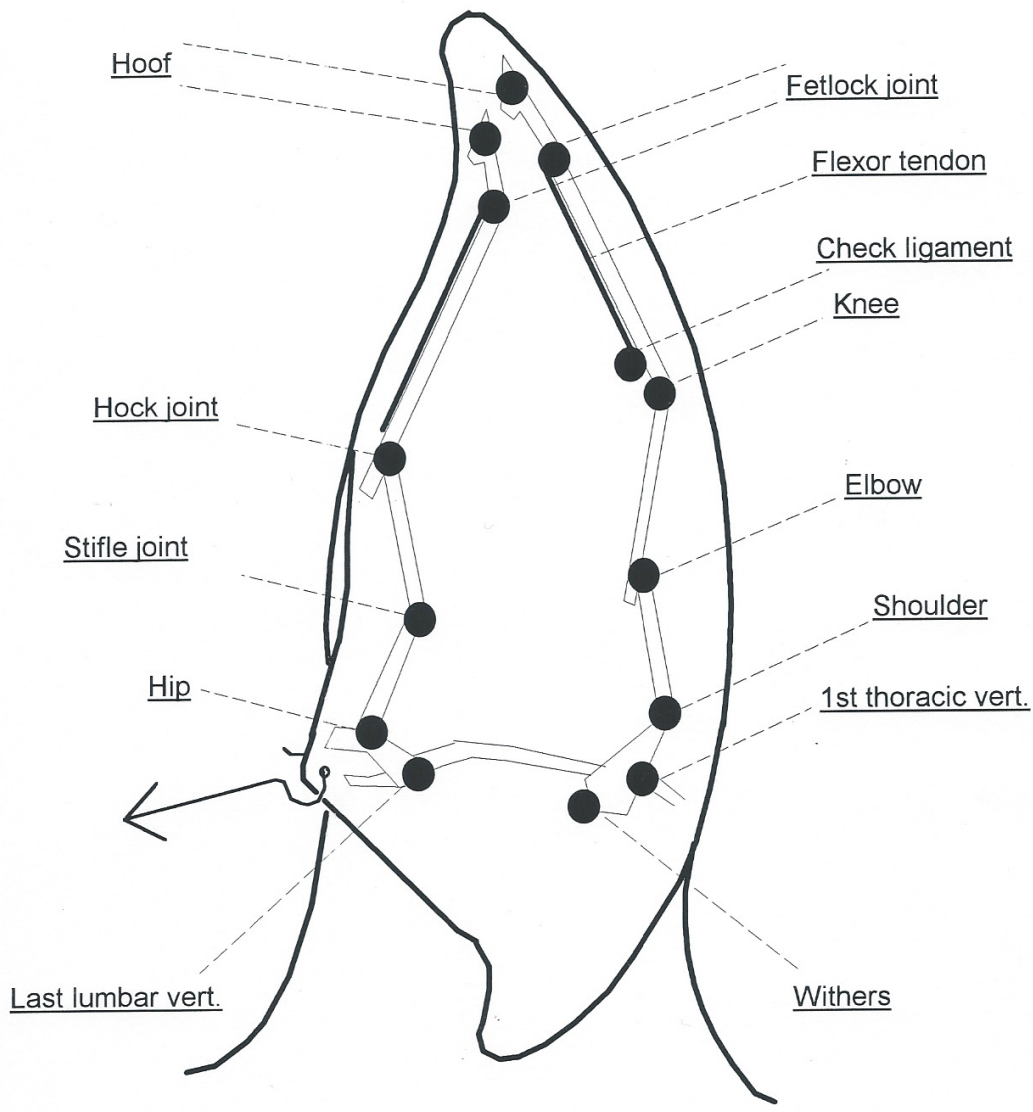
_ CARTE TOPOGRAPHIQUE DE L'OREILLE GAUCHE DU CHEVAL _

La zone en pointillés doit être établie de façon plus précise, en se repérant sur les plis du cartilage que l'on sent dans le pavillon.

L'état actuel des recherches est peu avancé, mais cela permet déjà de situer des points d'une grande utilité dans le domaine des boîteries basses.

Notez bien que le membre antérieur se projette le long du bord postérieur de l'oreille. Avec un peu d'habitude, vous trouverez le niveau d'une boîterie aussi précisément qu'avec la méthode des anesthésies étagées. Par contre, l'ongle est un moyen trop grossier pour distinguer un suros sur le canon d'une lésion tendineuse située au même niveau. Cette nuance a peu d'importance puisqu'on apporte de toute façon un soulagement, mais elle est capitale pour déterminer les risques de reprise du travail. Un tendon dont la douleur a diminué se répare plus vite mais il reste très fragile tant que ses fibres ne sont pas cicatrisées.

puis



Ear acupuncture points in Horse
 D.GINIAUX (1980)
 (Left ear)